

Artropatia de Jaccoud Associada à Síndrome de Hiper mobilidade Articular Benigna: Relato de Caso

Resumo: Artropatia de Jaccoud (AJ) constitui uma artropatia deformante, não-erosiva, descrita inicialmente como uma complicação rara da febre reumática recorrente. Tem sido descrita em inúmeras outras condições reumatológicas principalmente no Lúpus Eritematoso Sistêmico. A síndrome de hiper mobilidade articular benigna (SHAB) se caracteriza por hiper mobilidade articular, na ausência de doenças reumatológicas. Relatamos um caso de uma paciente feminina, 34 anos, que apresenta o diagnóstico de AJ associada a SHAB segundo os critérios de Santiago (2013) e Brighton (1998) respectivamente. Destacamos a raridade do caso e dificuldade em diagnosticar AJ em paciente sem doença sistêmica.

Abstract: Arthropathy of Jaccoud (AJ) is a non-erosive, deforming arthropathy initially described as a rare complication of recurrent rheumatic fever. Has been described in many other rheumatological conditions mainly in Systemic Lupus Erythematosus. The benign Joint Hypermobility syndrome (BJHS) is characterized by joint hypermobility, in the absence of rheumatic diseases. We report a case of a female patient, 34, who presents the diagnosis of AJ associated with SHAB according to the criteria of Santiago (2013) and Brighton (1998) respectively. We emphasize the rarity of the case and difficulty diagnosing AJ a patient without systemic disease.

Introdução

A artropatia de Jaccoud (AJ), embora descrita inicialmente na febre reumática, tem sido descrita em inúmeras outras condições reumatológicas, tais com Síndrome de Sjögren, esclerodermia, dermatomiosite, artrite psoriásica, vasculites, espondilite anquilosante, doença mista do tecido conjuntivo, doença por deposição de pirofosfato e, principalmente, lúpus eritematoso sistêmico (LES). [1] Trata-se de uma artropatia deformante, porém “reversível” que pode ocorrer em até 5% dos pacientes com LES, podendo levar a um impacto físico e social na qualidade de vida desses pacientes. [2]

A Síndrome de hiper mobilidade articular benigna (SHAB) é uma doença hereditária do tecido conectivo. [3] É caracterizada por uma amplitude dos movimentos das articulações do corpo, aumento da distensibilidade das articulações em movimentos passivos e hiper mobilidade em movimento ativo, na ausência de doença reumática sistêmica. [4] Sua prevalência varia de 2% a 35% em homens e de 5 a 57% em mulheres. [3]

Neste relato os autores descrevem um caso de AJ associada à SHAB e atentam para a associação pouco referida na literatura quando não estão presentes concomitantemente outras doenças sistêmicas. Os autores chamam atenção ainda para o fato de que a AJ pode ser confundida frequentemente com a artrite reumatoide (AR).

Relato de Caso

Paciente feminina, 34 anos, branca natural e procedente de João Pessoa/PB. Em novembro de 2013, foi encaminhada ao ambulatório de reumatologia do Hospital Universitário Lauro Wanderley (HULW) com quadro de artralgia em mãos e punhos. Nos antecedentes pessoais, referia histórico de dores articulares e subluxações, porém sem diagnóstico definido. Ao exame, dor à palpação de interfalangeanas proximais e metacarpofalangeanas, além de deformidades do tipo “pescoço de cisne” nos 2º, 3º e 5º dedos bilateralmente, corrigíveis em posição passiva (figura 1). Prosseguiu-se investigação diagnóstica para AJ. Exames laboratoriais mostraram hemograma, exames de função renal e hepática e complemento normais. Provas de atividade inflamatória, sorologias virais, fator reumatoide e anticorpo antinuclear negativos. Anticorpos anti-citoplasma de neutrófilos, anticorpos antipeptídeos citrulinados cíclicos (Anti-CCP), Anti-RO, Anti-Sm, Anti-DNA_{ds} e HLA-B27 também negativos.



Figura 1 – deformidades digitais reversíveis em mão direita.

A radiografia de mãos e punhos não mostrou qualquer alteração, a ressonância nuclear magnética (RNM) das mãos mostrou tenossinovite em tendões flexores dos 2º, 3º e 5º metacarpos, sem erosões nem alteração da integridade óssea ou dos espaços articulares (figura 2). Em função da não

melhora com anti-inflamatórios não hormonais, foi iniciado prednisona (5mg/dia) e sulfato de hidroxicloroquina (400mg/dia). Com o acompanhamento, observou-se ao exame físico sinais de hiper mobilidade em mãos, punhos, cotovelos e joelhos (figuras 3 e 4)

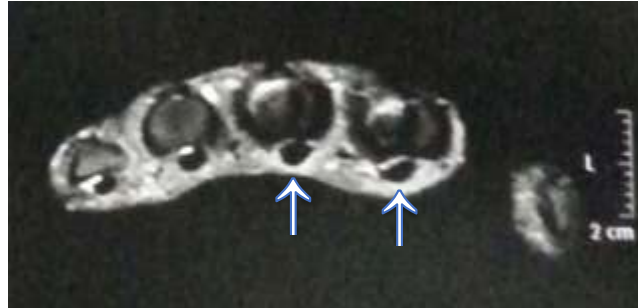

Figura 2 – Tênuas áreas de hipersinal (setas brancas) nas imagens ponderadas em T2 adjacentes aos tendões flexores do 2º e 3º metacarpos, achados que podem estar relacionados à áreas de processo inflamatório (tenossinovite).

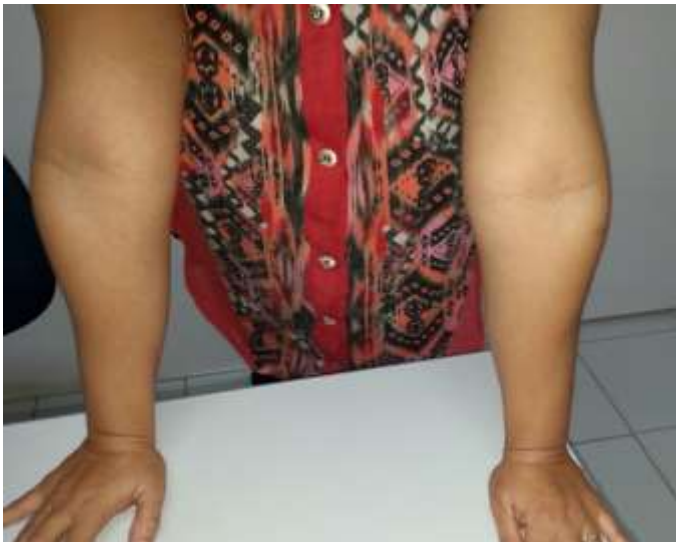

Figura 3 – Hiperextensão dos cotovelos maior que 10 graus. 2 pontos no escore de Beighton.



Figura 4 – Hiperextensão dos joelhos maior que 10 graus. 2 pontos no escore de Beighton.

Discussão

Ao longo dos anos observou-se um aumento da incidência de AJ como complicação de alguma doença sistêmica, sendo esta reumatológica ou não. Partiu deste ponto a necessidade de melhor caracterizá-la criando critérios diagnósticos. Os mais atuais são os critérios de Santiago 2013 (tabela 1) [5], os quais foram utilizados para o diagnóstico da nossa paciente. A mesma apresentou deformidades do tipo “pescoço de cisne,” corrigíveis em posição passiva, tenossinovite e ausência de erosões à RNM, porém com radiografia de mãos e punhos sem erosões, ausência de história familiar positiva de deformidades semelhantes.

Tabela 1 – Critérios de Santiago (2013) para Artropatia de Jaccoud

1. Presença de deformidades articulares típicas, corrigíveis em uma posição passiva.
2. Presença ou história de inflamação articular nas articulações deformadas independentemente de sua intensidade ou etiologia.
3. Ausência de deformidades semelhantes em outros membros saudáveis da mesma família.
4. Ausência de erosões em radiografias simples, independentemente da constatação de erosões na ressonância magnética ou exame de ultrassom de alta performance.

O Diagnóstico de SHAB é feito clinicamente através dos critérios de Brighton 1998 (tabela 2). [6] O primeiro passo é calcular o escore de Beighton (1969). [7] São realizadas cinco manobras, sendo quatro bilaterais. Cada manobra vale um ponto, logo a pontuação máxima é de nove pontos. As manobras são: flexão dorsal do quinto dedo até noventa graus, encostar o polegar em seu antebraço, hiperestender o joelho a mais de 10 graus, hiperestender o cotovelo a mais de 10 graus e encostar as mãos no chão sem dobrar o joelho. [6]

De acordo com os critérios de Brighton (1998) a paciente foi diagnosticada com SHAB: apresentou 8 pontos no escore de Beighton e artralgia por mais de 3 meses em mais de 4 articulações. Dois critérios maiores.

Tabela 2 – Critérios revisados (Brighton, 1998) para o diagnóstico da Síndrome de Hiper mobilidade Articular Benigna (SHAB)

Critérios maiores	Critérios menores
<p>(1) Pontuação de 4/9 ou maior na escala de Beighton (atual ou historicamente)</p> <p>(2) Artralgia por mais de três meses em quatro ou mais articulações</p>	<p>(1) Pontuação na escala de Beighton de 1,2 ou 3/9 (0, 1, 2 ou 3 se tiver mais de 50 anos)</p> <p>(2) Artralgia em uma a três articulações ou dores nas costas ou espondilose, espondilólise/espondilolistese</p> <p>(3) Deslocamento em mais de uma articulação, ou em uma articulação em mais de uma ocasião.</p> <p>(4) Três ou mais lesões em tecidos moles (p. ex., epicondilite, tenossinovite, bursite).</p> <p>(5) Hábito marfanoide (alto, esbelto, envergadura do braço: altura > 1,03; segmento superior: seguimento inferior < 0,89, aracnodactilia, palato com arco alto).</p> <p>(6) Pele estriada, hiperextensibilidade, pele fina ou com cicatrização anormal.</p> <p>(7) Sinais oculares: pálpebras caídas ou miopia ou inclinação antimongoloide.</p> <p>(8) Varizes ou hérnias ou prolapso uterino/retal.</p>

A SHAB é diagnosticada na presença de dois critérios maiores ou um critério maior e dois menores, ou na presença de quatro critérios menores. Dois

critérios menores serão suficientes quando houver um parente de primeiro grau inequivocamente afetado. Exclui-se o diagnóstico de SHAB na presença

das síndromes de Marfan ou de Ehlers-Danlos .

Outro ponto a ser destacado neste caso é ausência de doença sistêmica como base para AJ, esta paciente foi amplamente investigada para doenças reumatológicas como LES, espondiloartropatias, Síndrome de Sjögren, vasculites e doença inflamatória intestinal, sendo todos os auto-anticorpos negativos. A literatura mostra que AJ tem sido frequentemente associada a alguma doença sistêmica[1], diferentemente deste caso.

Procuramos também excluir a AR, principal diagnóstico diferencial com AJ. Utilizamos para isso a clínica, auto-anticorpos e exames de imagem. As deformidades articulares mais frequentemente encontradas na AJ são desvio ulnar dos dedos, dedos em pescoço de cisne, polegar em Z, *boutonniere*, e hálux valgo, todos similares aos observados na AR, com exceção de sua característica reversível. [8] A paciente apresentou dedos deformidades em pescoço de cisne de 2º, 3º e 5º quirodáctilos bilateralmente, porém reversíveis a posição passiva.

A pesquisa do fator reumatoide e Anti-CCP foram negativas. Sabe-se que a sensibilidade do fator reumatoide - teste do látex na AR gira em torno de 75%, e especificidade é próxima a 90%. [9] Em Silva et al. [10] o Anti-CCP apresentou sensibilidade de 68% e especificidade de 97,7%. Mais um dado que fortalece a exclusão do diagnóstico de AR.

A radiografia de mãos e punhos não mostrou erosões, diminuição do espaço articular ou qualquer outra alteração. A RNM de mãos e punhos mostrou tenossinovite em tendões flexores dos 2º, 3º e 5º metacarpos, sem erosões nem alteração da integridade óssea ou dos espaços articulares.

A radiografia das mãos demonstra as clássicas deformidades vistas na AR, mas sem as erosões ósseas. Uma alteração radiológica descrita classicamente na literatura seria uma erosão focal na face radial da cabeça dos metacarpais ou metatarsais (erosão em gancho). A RNM permite mostrar com mais precisão o comprometimento sinovial e tendíneo próprio da AJ. Apesar de normalmente haver espessamento sinovial e realce pós-contraste, não se caracteriza aquele exuberante *pannus* da AR, sendo, em geral, um comprometimento mais discreto, mesmo nas formas mais deformantes de doença. [11]

Merece destaque também a idade de apresentação da SHAB na paciente, 34 anos, pois essa costuma ser bastante frequente na infância, com tendência a diminuir a medida que a criança cresce, persistindo ainda em alguns adolescentes. [12]

Motivo de controvérsia é a afirmação de que a AJ estaria associada à presença de hipermobilidade articular como sugerido por um recente estudo de Caznoch et al. [13] Contrariamente a essa posição, Klemp *et al.*[14], estudando 90 pacientes com LES do sexo feminino, não observaram diferença estatisticamente significativa no número de casos com hipermobilidade articular entre os casos e controles normais.

Conclusão

Os autores destacam a raridade do caso e as dificuldades em diagnosticar a associação AJ e SHAB em paciente sem doença ou condição associada. O artigo também procura alertar os leitores para realização do diagnóstico diferencial com AR, feito através da clínica, auto-anticorpos e exames de imagem. Com relação a associação AJ e SHAB há divergências na literatura, necessitando de maiores estudos que confirmem ou refutem esta teoria.

Referências

1. Santiago MB, Verena G. Artropatia de Jaccoud no Lúpus Eritematoso Sistêmico: Análise das características clínicas e revisão de literatura sobre o tema. *Juntas Boletim do Serviço de Reumatologia do Hosp Santa Izabel*, 2007; 1 (1):10-19.
2. Galvão V, Lessa B, Lima I, Galvão L, Santiago MB. Avaliação da qualidade de vida utilizando questionário SF-36 em pacientes com artropatia de jaccoud. *Juntas Boletim do Serviço de Reumatologia do Hosp Santa Izabel*, 2007; 1 (1):3-9.
3. Kirsch D, Lima CAVC, Yamamoto MM et al. Síndrome de Brown bilateral associada com hipermobilidade articular benigna: relato de caso. *Arq Bras Oftalmol*. 2007; 70 (2):360-2.
4. Sanches SHB, Osório FL, Udina M, Martin-Santos, R, Cripa JAS. Anxiety and joint hypermobility association: a systematic review. *Rev. Bras. Psiquiatr*. 2012; 34 (1): 53-60.

5. Santiago MB. Jaccoud's arthropathy. *Best Practice & Research Clinical Rheumatology*. 2011; 25;715-725.
6. Grahame R. The revised (Brighton 1998) criteria for the diagnosis of benign joint hypermobility syndrome (BJHS). *J Rheumatol*. 2000; 27:1777-9.
7. Brighton PH, Horan FT. Dominant inheritance in familial generalized articular hypermobility. *J Bone Joint Surg*. 1970; 52 (1):145-7.
8. Alves TD, Oliveira IS, Fadul LC, Santiago MB. Jaccoud's Arthropathy in Gout: An Unusual Association. *Case Reports in Rheumatology*. 2014.
9. Dorner RW, Alexander RL, Jr & Morre TL. Rheumatoid factors. *Clin Chem Acta*. 1987; 167:1-21.
10. Silva AF, Matos AN, Lima AMS, Lima EF, Gaspar AP, Braga JAF et al. Diagnostic Value of Anti-Cyclic Citrullinated Peptide Antibody in Rheumatoid Arthritis. *Rev Bras Reumatol*. 2006; 46 (3):174-180.
11. Ribeiro DS, Neto CA, D'Almeida F, Galvão VL, Santiago MB. Achados de imagem das alterações musculoesqueléticas associadas ao lúpus eritematoso sistêmico. *Radiol Bras*. 2011; 44(1):52-58.
12. Sztajn bok FR, Campos LL, Marques AFGS, Almeida RG, Silva RM, Carneiro BL et al. Pain in the limbs. *Adolescência & Saude*. 2009; 6 (3):24-9.
13. Caznoch CJ, Esmanhotto L, Silva MB, Skare TL. Padrão de comprometimento articular em pacientes com lúpus eritematoso sistêmico e sua associação com presença de fator reumatóide e hiperelasticidade. *Rev Bras Reum*. 2006; 46(4):261-265.
14. Klemp P, Majoo FL, Chalton D. Articular mobility in systemic lupus erythematosus (SLE). *Clin Rheumatol*. 1987; 6(2):202-7.

UNIVERSIDADE FEDERAL DA PARAÍBA

MEDICINA

ALUNO: JÚLIO CÉSAR RODRIGUES BELMIRO

ORIENTADORA: ALESSANDRA BRAZ ANDRADE

**ARTROPATIA DE *JACCOUD* ASSOCIADA À SÍNDROME DA
HIPERMIBILIDADE ARTICULAR BENIGNA: RELATO DE CASO**

JOÃO PESSOA – PB

2014



UNIVERSIDADE FEDERAL DA PARAÍBA
CENTRO DE CIÊNCIAS MÉDICAS
CURSO DE GRADUAÇÃO EM MEDICINA

TERMO DE ACEITE DE ORIENTAÇÃO DE GRADUAÇÃO


Eu, ALESSANDRA BIRAZ ANDRADE que abaixo assino, professor(a) efetivo(a), da UFPB, tendo conhecimento da tarefa, dos objetivos e finalidade do Trabalho de Conclusão de Curso, nos termos do Projeto Pedagógico do Curso de Medicina e do Regulamento do Trabalho de Conclusão de Curso, aceito orientar o(a) acadêmico(a) JÚLIO CÉSAR RODRIGUES BELMIRO matricula nº 10912372, regularmente matriculado(a) no Curso de Medicina/CCM/UFPB, estando ciente de que essa orientação deverá atender o estabelecido no Art. 15 do TCC, a saber: 1. Manter Currículo Lattes do CNPq atualizado; 2. Orientar projetos que estejam vinculados à sua linha de pesquisa e ao grupo de pesquisa em que está inscrito; 3. Elaborar e aprovar, junto com cada orientando, o plano de trabalho para o desenvolvimento do TCC, estabelecendo horário e local de atendimento, de acordo com cada um de seus orientandos e encaminhá-lo à Coordenação de TCC; 4. Acompanhar o trabalho em todas as suas etapas, desde a escolha do tema até a entrega definitiva do TCC, na forma acordada com cada orientando, bem como propor modificações no trabalho, e analisá-las sistematicamente; 5. Reunir-se com o Coordenador de TCC para relatar e analisar o andamento do TCC de seus orientandos, bem como solucionar possíveis dificuldades no seu desenvolvimento; 6. Apresentar ao Coordenador de TCC, em concordância com o orientando, a indicação de 02 (dois) nomes para compor a comissão examinadora do TCC sob sua orientação, dando preferência a docentes da área de conhecimento do trabalho; 7. Cuidar para que as correções

sugeridas no TCC, pela comissão examinadora, sejam observadas pelos seus orientandos; 8.
Cumprir, junto com o orientando, as datas estipuladas previstas neste regulamento.

João Pessoa, 12 de Novembro de 2014.

Júlio César R. Belmiro

Assinatura do/a Acadêmico/a



Assinatura do Orientador/a



UNIVERSIDADE FEDERAL DA PARAIBA
CENTRO DE CIÊNCIAS MÉDICAS
CURSO DE GRADUAÇÃO EM MEDICINA

FICHA DE INDICAÇÃO DA BANCA EXAMINADORA

Autor(a): Júlio César Rodrigues Belmonte
Título do trabalho: Antropatia de Jaccoud associada à síndrome de hipomieloblastose - Relato de caso.
Banca Examinadora
Examinador 1 (orientador): Alexandre Soares Andrade
Instituição: UFPB Departamento: DMI
Telefones: (083) 93026286 E-mail: alexsoares@gmail.com
Examinador 2: Danielle Egypto
Instituição: UFPB Departamento: DMI
Telefones: _____ E-mail: danielle.egypto@gmail.com
Examinador 3: Yeriana Marcia
Instituição: UFPB Departamento: D. Pediatría
Telefones: 9332-5035 E-mail: Yeriana-rodrigues@hotmail.com
Suplente: Heraldo Melo
Instituição: UFPB Departamento: DMI
Telefones: 9121-9302 E-mail: _____
Assinatura do Autor(a): Júlio César Rodrigues Belmonte
Assinatura do Orientador(a): Alexandre Soares Andrade

COMPROVANTE DE ENVIO DO PROJETO

DADOS DO PROJETO DE PESQUISA

Título da Pesquisa: Artropatia de Jaccoud associada à síndrome da hiper mobilidade articular
benigna: Relato de Caso

Pesquisador: Alessandra Sousa Braz

Versão: 1

CAAE: 38746714.9.0000.5183

Instituição Proponente: Hospital Universitário Lauro Wanderley/UFPB

DADOS DO COMPROVANTE

Número do Comprovante: 104937/2014

Patrocinador Principal: Financiamento Próprio

Endereço: HULW-4º andar - Campus I - UFPB

Bairro: Cidade Universitária

CEP: 58.059-900

UF: PB

Município: JOAO PESSOA

Telefone: (83)3216-7302

Fax: (83)3216-7522

E-mail: cephulw@hotmail.com